脳血管障害の外科治療について

脳神経外科部長 伊藤（いとう） 康裕（やすひろ）

医学博士
日本脳神経外科学会 専門医・指導医
日本脳卒中の外科学会 技術認定医・指導医
日本脳血管内治療学会 専門医

はじめまして、この度4月から釧路労災病院脳神経外科へ赴任した伊藤康裕と申します。

脳血管障害とは頭蓋内、或いは頸部の血管の異常に起因する疾患群の総称であり、脳梗塞、脳出血、くも膜下出血、未破裂脳動脈瘤、頸部や頭蓋内の動脈狭窄など多岐にわたります。

私はその中でも脳動脈瘤に対する直達手術と頭蓋内動脈狭窄/閉塞に対するバイパス手術を得意としておりこれまで多く執刀をしてきました。今回はその紹介をさせていただきます。

脳動脈瘤に対する手術

未破裂脳動脈瘤は多くは無症状で、脳ドックや頭痛やめまいの検査などで偶然発見されることが多い疾患です。一般的な破裂率は5mmの動脈瘤で年間1%ですが、ひとたび破裂してしまうとくも膜下出血となり1/3の方は命を落とす病気となります。動脈瘤が発見された際には患者さんとよく相談をして、動脈瘤の形状などを鑑みて破裂の予防を行います。動脈瘤の治療は開頭によるクリッピング手術であったり、カテーテルを用いた血管内手術です。私はクリッピング手術を主に行いますが先に述べたように基本的に未破裂脳動脈瘤というのは無症状であり、破裂して初めて症状が出ます。破裂予防の治療の際に最も重要なことは患者さんが「現在の生活の質」を落とさずに継続できることが前提となり、そのために手術の際にはこれまでの経験と技術を駆使して動脈瘤以外の全ての脳内の構造物を温存し、かつ高い根治性を得るということが要求されます。直達手術（クリッピング術）は直接動脈瘤を視認しながら治療をするため、根治性が高く重要血管の

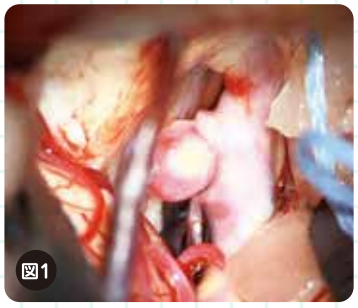
図1

図2

図3

左内頚動脈瘤のクリッピング手術

動脈瘤を完全に露出〈図1〉し瘤の入り口（頸部）にクリップをかける〈図2〉、その後の造影で瘤の完全消失と重要血管の温存を確認〈図3〉。

温存に有効な治療方法と考えています。近年、動脈瘤に対する治療としてカテーテルを用いた血管内手術が飛躍的に発展しています。低侵襲（傷がない）で素晴らしい治療成績であり、未破裂脳動脈瘤が発見された際には部位、形状によってはもちろん選択枝となりますので常に患者さんを中心にしながら血管内チームと検討を重ねてベストな治療方法を提供できるようにします。

頭蓋内動脈狭窄、閉塞に対するバイパス手術

脳梗塞は脳卒中の中で最も患者数の多い疾患です。基本的に脳の動脈が閉塞することで発症するのが脳梗塞ですが、閉塞、狭窄する血管の大きさと機序によって治療方法は様々です。

主幹動脈と呼ばれる太い血管が閉塞する際に、その機序は大きくわけて2つあります。1つは心房細動など何らかの原因で脳の外で形成された血栓が脳内の主幹動脈へ飛散して突然閉塞する場合で「脳塞栓症」と呼ばれます。この場合の治療方法は発症から短時間で病院へ搬送された場合にカテーテルを用いて血栓を回収する経皮的血栓回収療法が効果的です。

いっぽう、高血圧、糖尿病、高脂血症など「動脈硬化」が原因で長年にかけて脳の血管そのものが硬化し、狭窄や閉塞に至る場合には先の経皮的血栓回収療法は適応とはならず、薬物治療が中心となります。しかしその薬物治療を行っても急性期に脳梗塞が進行する場合や、慢性期における脳血流の検査で脳梗塞の範囲以上の血流低下がある場合には脳血流を回復させる目的でバイパス手術を行う場合があります。多くは浅側頭動脈という頭皮の動脈を脳内の動脈狭窄部の末梢に吻合する手術です。脳の血管を一時的に遮断して切開し、そこに頭皮の血管を14～18針ほど縫合します。遮断時間を可能な限り短時間に収めつつ、丁寧で且つ血管壁を傷めずに吻合することが必要です。バイパスを行う技術は前提となりますが、特に急性期では手術のタイミングも重要で、適切なタイミングでバイパスができれば脳梗塞の拡大を防ぎ、麻痺などの症状を改善することも可能です。

患者さん、他施設の先生方へ

脳動脈瘤、脳動脈狭窄のみならず頸部内頸動脈狭窄、脳動静脈奇形、もやもや病など脳血管障害は幅広く治療を行っています。気兼ねなく外来を受診、または紹介いただき相談していただければと存じますのでよろしくお願いします。

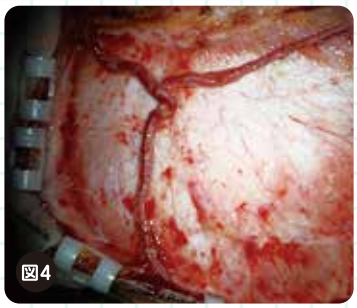
図4

図5

図6

浅側頭動脈-中大脳動脈吻合術

浅側頭動脈を剥離して〈図4〉、開頭後、脳表の適した動脈に吻合している〈図5〉。遮断を解除しバイパス血流が良好であることを確認〈図6〉。